

# LYMPHOMA PADA TESTIS

## Laporan Kasus

Dian Yuliartha Lestari<sup>1</sup> , Ety Hary Kusumastuti<sup>2</sup>

<sup>1</sup>Departemen Patologi Anatomi, Fakultas Kedokteran Universitas Muhammadiyah Malang

<sup>2</sup>Departemen/SMF Patologi Anatomi, Fakultas Kedokteran Universitas Airlangga /  
RSDr. Soetomo, Surabaya, Indonesia

Email : [dianyuliarthalestari@gmail.com](mailto:dianyuliarthalestari@gmail.com)

## ABSTRAK

Limfoma pada testis pertama kali dikenalkan oleh *Malassez* dan *Curling* pada tahun 1866. Keganasan limfoma pada testis berkisar 1-7% dari seluruh keganasan pada testis, dan kurang dari 1% dari seluruh Non Hodgkin Lymphoma. Kami melaporkan kasus anak laki-laki berusia 6 tahun tanpa riwayat kesehatan sebelumnya, mengeluhkan adanya pembengkakan pada testis kanan dan periorbita sejak 6 bulan sebelum MRS. Pemeriksaan radiologis menunjukkan adanya pembesaran kelenjar limfe paraaorta serta pseudotumor bulbi. Pemeriksaan immunomarker dengan LDH,  $\beta$  HcG, dan AFP menunjukkan hasil 2201 i/l, <1 mi/l, and 0,75 IU/l. Pasien dilakukan *orchidectomy dextradandiagnosis* sebagai Malignant Round Cell Tumor sesuai Non Hodgkin Lymphoma. Pemeriksaan immunohistokimia menunjukkan positif untuk CD45 dan negatif untuk NSE. Limfoma pada testis merupakan keganasan yang termasuk jarang dimana diagnosis ditegakkan berdasarkan histopatologi. Tidak ada etiologi dan predisposisi yang pasti untuk tumor ini. Terapi meliputi prosedur pembedahan, khemoterapi, dan radioterapi, akan tetapi tidak ada standarisasi untuk prosedur yang akurat. Faktor-faktor yang dihubungkan dengan prognosis yang baik meliputi : usia pasien yang lebih muda, lokasi tumor, adanya seklerosis pada analisis patologi, ukuran tumor yang lebih kecil, grade tumor yang lebih rendah dan tidak adanya epididymal atau spermatic cord yang terlibat.

**Kata Kunci:** *Non Hodgkin Lymphoma, Testis*

## ABSTRACT

*Testicular lymphoma was first reported by Malassez and Curling in 1866. Primary testicular lymphoma constitutes only 1-7% of all testicular neoplasms and less than 1% of all non Hodgkin lymphoma. We report the case of a 6-year-child without a particular past medical history, who presented with a painful right testicular swelling and periorbita swelling that he has noticed for six month before admission. Radiological findings consisted in multiple paraaorta lymphadenopathy and pseudotumor bulbi. Immunomarker assay with LDH,  $\beta$  HcG, dan AFP are 2201 i/l, <1 mi/l, and 0,75 IU/l. The patient underwent orchidectomy dextra and the diagnosis of Malignant Round Cell Tumor consistent with Non Hodgkin Lymphoma was made. Immunohistochemical study showed positivity of CD45 and NSE were negative. Primary testicular lymphoma is a rare tumor whose diagnosis is based on histological findings. There are non consensual etiological or predisposing factors. Treatment modalities consist in surgical excision, chemotherapy and radiation therapy but the accurate procedures are not standardized. Factors that have been linked to more favorable outcomes include younger patient age, localized disease, presence of sclerosis at pathologic analysis, smaller tumor size, lower histological tumor grade and lack of epididymal or spermatic cord involvement.*

**Keyword:** *Non Hodgkin lymphoma, Testis*

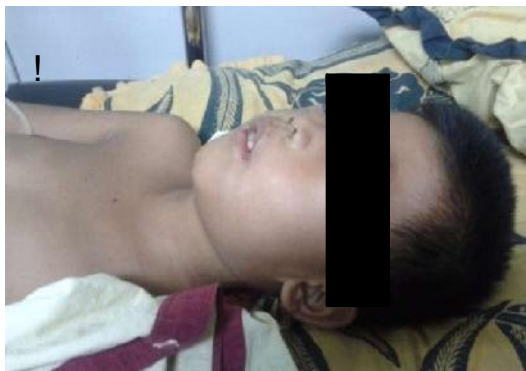## PENDAHULUAN

Limfoma Maligna pada testis merupakan keganasan yang jarang terjadi, dengan angka kejadian berkisar hanya 1-7% dari seluruh keganasan pada testis, dan hanya 1-2% dari seluruh Non Hodgkin's Lymphoma. Diagnosis limfoma pada testis ditegakkan dari bahan orchidectomi, dimana sering terjadi pada laki-laki dengan usia di atas 60 tahun, dan mengenai testis bilateral. Hesselblom, Sverker, et al. 2004<sup>1</sup> Berdasarkan literatur yang ada, histopathology dari limfoma pada testis 80-90% merupakan *diffuse large B cell type*. (Petrescu, Amelia, et al. 2005)

Pada laporan kasus ini, akan diulas mengenai Non Hodgkin Lymphoma pada unilateral testis yang terjadi pada anak laki-laki berusia 10 tahun.

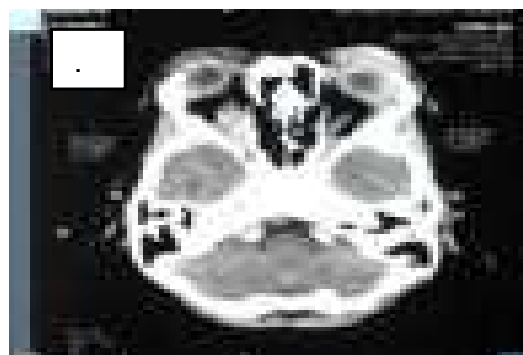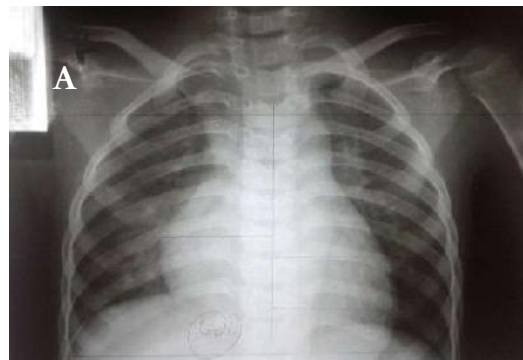
## PERJALANAN KLINIS

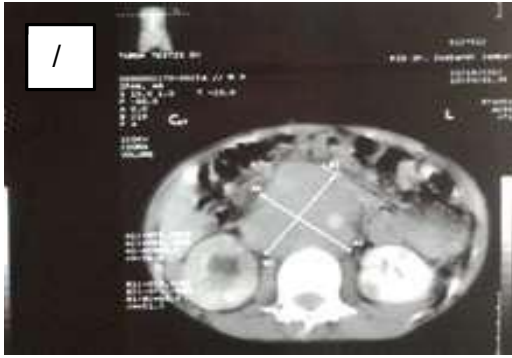Seorang pasien anak laki-laki berusia 10 tahun datang ke RSUD Dr. Soetomo pada tanggal 6 Nopember 2012 dengan membawa surat rujukan dari RSUD Jember dengan kecurigaan tumor testis ganas disertai kejang epilepsi. Dari anamnesis didapatkan pasien mengeluhkan testis kanan semakin membesar sejak 6 bulan SMRS disertai adanya nyeri. Pasien juga mengeluhkan adanya benjolan di perut, lipat paha kiri dan lutut kiri sejak 3 bulan SMRS. Sejak 1 bulan SMRS, pasien juga mengeluhkan adanya bengkak pada kedua tungkai bawah dan kedua mata (gambar 1). Selain itu pasien juga mengeluhkan kejang saat dirawat di RSUD jember dan 1x selama dirawat di RSUD Dr. Soetomo Surabaya. Keluhan panas, mual dan muntah disangkal oleh pasien.



**Gambar 1. Keadaan klinis pasien. (A) Tampak bengkak periorbita; (B). Benjolan di testis kanan**

Pasien dilakukan pemeriksaan foto *thorax* PA, *abdominal CT scan*, serta *head CT scan*. Hasil *thorax* PA didapatkan proses peradangan paru dengan tidak tampak proses metastasis (gambar 2A), pada *abdominal CT scan* didapatkan adanya pembesaran kelenjar getah bening paraaorta serta *delayed* ginjal kanan (gambar 2C), sementara pada *head CT scan* didapatkan hasil kecurigaan suatu massa *retrobulber* kanan dan kiri (*pseudotumor*) dan tidak didapatkan proses metastastasis (gambar 2B). Pasien juga diperiksa *immunomarker* LDH,  $\beta$  HcG, dan AFP dengan hasil berturut-turut 2201 i/l, <1 mi/l, 0,75 IU/l.



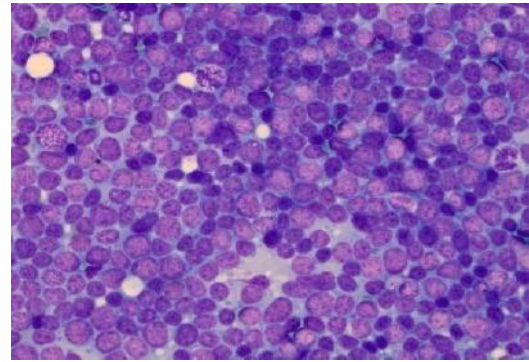
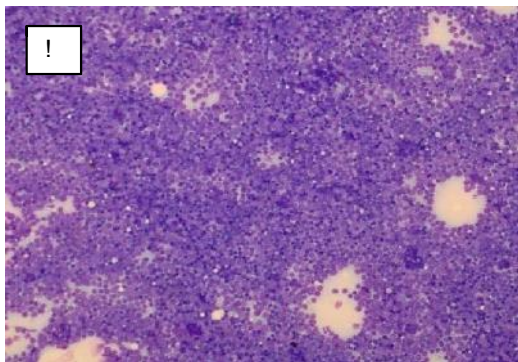


**Gambar 2. Radiologis pasien. (A). Rontgen thorax; (B). Head CT; (C). Abdominal CT**

Selanjutnya pada tanggal 14 Nopember 2012 pasien di lakukan *orchidectomy dekstra* dengan hasil *Malignant Small Round Cell Tumor Dd: Primitive Neural Ektodermal Tumor* dan *Non Hodgkin Lymphoma*. Selain itu pasien dilakukan FNAB pada tanggal 23 Nopember 2012 pada regio *cruris sinistra* dengan hasil *Malignant Round Cell Tumor*, sesuai *Non Hodgkin Lymphoma*. Hasil pemeriksaan immunohistokimia tanggal 26 Nopember 2012 yang diambil dari bahan *orchidectomy* adalah lebih sesuai dengan *Non Hodgkin Lymphoma*.

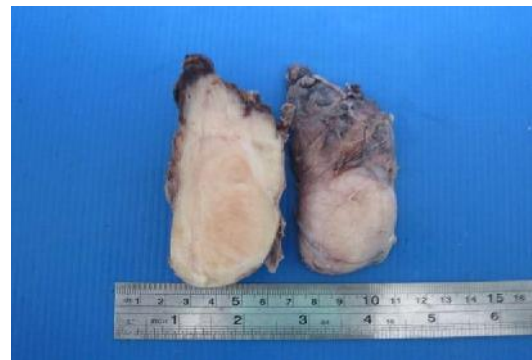
### Pemeriksaan Patologi

Gambaran sitologi dari bahan FNAB pada region *cruris sinistra* menunjukkan hapusan tampak hiperseluler, dengan sebaran sel-sel anaplasia, inti berbentuk bulat, berukuran relatif monoton, kromatin kasar, sitoplasma tipis, beberapa tampak bentuk *cleft* serta didapatkan *limfoglandular bodies*. Mitosis mudah ditemukan (gambar 3).



**Gambar 3. Hasil FNAB regio *cruris* kiri; (A). Tampak hapusan hiperseluler (x100); (B). Tampak sebaran sel-sel anaplasia, inti bulat monoton, mitosis mudah ditemukan (x400).**

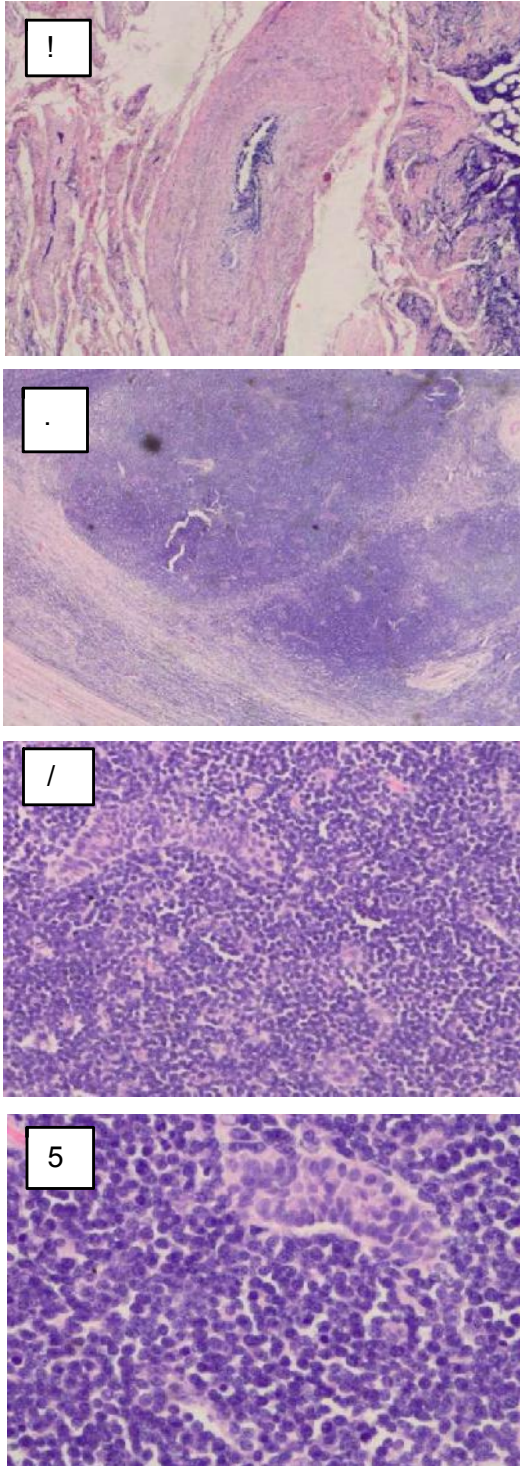
Pemeriksaan makroskopis testis, secara keseluruhan testis berukuran 11x5x3,5 cm, dengan berat total 70 gram. Masih tampak funiculus spermaticus panjang dengan ukuran panjang 1 cm, diameter 0,5 cm. Pada irisan tampak tumor solid sebesar 9,5x5x3,5 cm, warna putih keabu-abuan dengan konsistensi padat kenyal. Tumor tumbuh berhimpit dengan kapsul (gambar 4).



**Gambar 4. Makroskopis testis. Pada irisan tampak massa solid putih abu-abu yang tumbuh hingga kapsul**

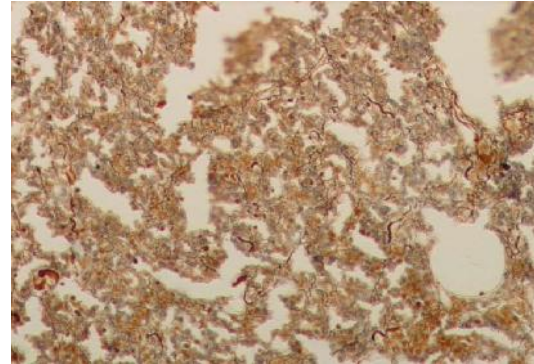
Pada pemeriksaan mikroskopis didapatkan adanya pertumbuhan tumor ganas yang terdiri dari proliferasi sel-sel berinti bulat oval, berukuran cenderung monoton antara kecil hingga sedang, tersusun diffuse sampai dengan tepi kapsul. Dengan ujung funiculus spermaticus bebas tumor. Pada hasil H&E saat itu disimpulkan sebagai *Malignant Round Cell Tumor DD: (1). Primitive Neural Ectodermal Tumor (PNET); (2). Non Hodgkin Lymphoma (NHL)* (gambar 5).



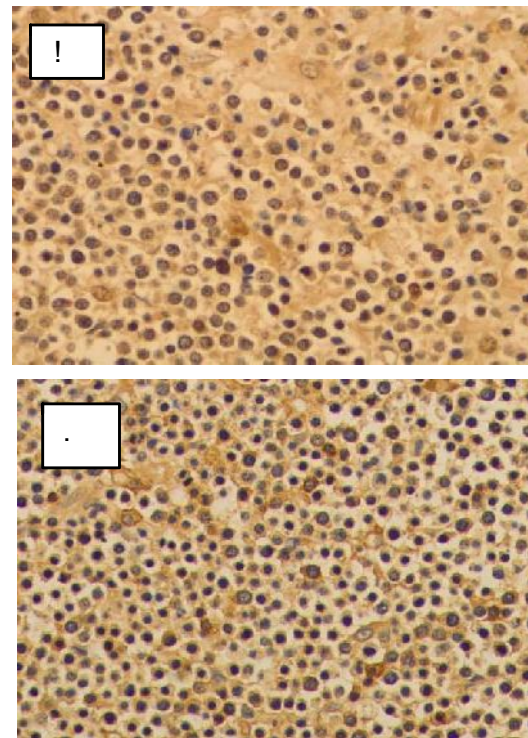


**Gambar 5.** Sediaan H&E massa testis. (A). Tampak funiculus spermaticus tanpa kelainan tertentu (x40); (B). Tampak massa tumor yang berhimpit dengan tunika vaginalis (x40); (C dan D). Sebaran sel-sel anaplasia berinti bulat monoton tersusun diffuse (x100 dan x200).

Selanjutnya dilakukan pemeriksaan menggunakan pulasan retikulin dengan hasil positif (gambar 6), serta pemeriksaan immunohistokimia dengan antibodi CD45 dan NSE, didapatkan hasil CD 45 positif dan NSE negatif (gambar 7).



**Gambar 6.** Sediaan Retikulin. Tampak retikulin tercatat positif



**Gambar 7.** Pemeriksaan immunohistokimia. (A). Dengan antibodi NSE, tampak negatif pada inti tumor; (B). Dengan antibodi CD45, tampak positif pada membran sel tumor (x100).

## DISKUSI

Limfoma pada testis pertama kali dilaporkan oleh Malassez dan Curling pada tahun 1866. Limfoma pada testis secara primer hanya berkisar 1-7% dari seluruh keganasan dari testis dan kurang dari 1% dari seluruh *Non Hodgkin Lymphoma*. Rata-rata usia yang terkena adalah 60 tahun, akan tetapi beberapa laporan kasus terbaru ada yang melaporkan bahwa limfoma pada testis dapat pula mengenai penderita yang lebih muda (rentang usia 35-45 tahun), dimana pada usia tersebut memiliki hasil keluaran terapi (outcome) yang lebih baik pada pasien. (Hesselblom, Sverker, et al. 2004, Guner, Segnem, et al. 2012)

Pada kasus ini, limfoma testis terjadi pada anak-anak berusia 10 tahun, dengan manifestasi klinis tipikal yaitu adanya massa pada testis, unilateral, dan tidak nyeri. Limfoma testis bilateral dapat terjadi pada 10% kasus, serta gejala klinik penyerta seperti demam, anoreksia, berat badan turun, keringat pada malam hari, serta lemas dapat timbul pada 25-40% kasus. (Guner, Segnem, et al. 2012) Sementara pada kasus ini tidak didapatkan gejala-gejala seperti demam dan mual-muntah.

Limfoma testis yang primer memiliki kecenderungan untuk menyebar ke organ ekstra nodal lainnya seperti sistem saraf pusat (CNS), kulit, paru, pleura, *waldeyer's ring*, *soft tissue* serta mata. (Guner, Segnem, et al. 2012) Gambaran diatas dapat ditemui pada kasus ini, yaitu adanya massa *retrobulbar*, serta lutut kiri yang setelah dilakukan FNAB, didapatkan hasil suatu *Malignant Round Cell Tumor* sesuai dengan *Non Hodgkin Lymphoma*. Pada kasus ini pasien juga disertai gejala kejang epilepsy yang tidak pernah dialami sebelumnya, sayangnya pada kasus ini penderita belum dilakukan MRI dan EEG untuk mengetahui penyebab dari kejang.

Pemeriksaan LDH berkorelasi dengan agresivitas dari tumor, pemeriksaan lain seperti  $\beta$ HCG dan  $\alpha$ FP jarang mengalami peningkatan pada kasus-kasus limfoma testis.<sup>3</sup>Guner, Segnem, et al. 2012 Pada kasus ini didapatkan peningkatan LDH serta nilai  $\beta$ HCG dan  $\alpha$ FP yang normal.

Pemeriksaan dengan histopatologi hanya satu-satunya modalitas yang dapat menegakkan diagnosis. Hal ini dapat dilakukan setelah dilakukan biopsy ataupun orchidektomi. Limfoma pada testis biasanya bersifat agresif dan sering infiltrasi ke epididimis, *spermatocord*, serta kulit scrotum. Jenis yang tersering dari limfoma testis ini adalah *diffuse*

*large B-cell lymphoma* (DLCL), berkisar lebih dari 70% kasus. Sub tipe lainnya yang kemungkinan didapatkan adalah *follicular lymphoma*, *plasmacytoma*, *lymphoblastic* dan *Burkitt's like lymphoma*. (Guner, Segnem, et al. 2012)

DLCL dapat diklasifikasikan menjadi *germinal center B-cell-like* dan *non germinal center B-cell-like* dengan menggunakan pemeriksaan immunohistokimia seperti CD10, bcl 6 dan MUM 1. Jenis yang *non germinal center B-cell-like* merupakan yang tersering, dimana menunjukkan adanya aktifitas proliferasi yang tinggi. Di lain sisi, jenis *germinal center B-cell-like* memiliki survival yang lebih bagus. (Petrescu, Amelia, et al. 2005 Guner, Segnem, et al. 2012) Sayangnya pada kasus ini tidak diketahui termasuk jenis yang mana, dikarenakan modalitas yang terbatas.

Etiologi atau faktor predisposisi dari penyakit ini tidak diketahui dengan pasti. Beberapa jurnal melaporkan adanya riwayat trauma pada testis sebelumnya, seperti orchitis kronik, kriptorkidismus, serta filariasis pada *spermatocord*. Beberapa kondisi yang menyerupai limfoma testis adalah radang kronik granulomatosa, *psudolymphoma*, dan *rhabdomyosarcoma*. (Guner, Segnem, et al. 2012)

Modalitas terapi meliputi bedah, kemoterapi, serta radioterapi, akan tetapi prosedur yang akurat sampai saat ini masih belum terstandarisasi. (Guner, Segnem, et al. 2012)

Metastasis ke ektranodal dapat dideteksi bersamaan dengan ditegakkannya diagnosis atau berjalan seiring perkembangan penyakitnya. Tempat metastasis tersering adalah sistem syaraf pusat, *Waldeyer's ring*, kulit, paru, serta prostat. Dapat juga ditemukan pada ginjal, hepar, sumsum tulang, pleura dan tulang meskipun angka kajadiannya jarang. (Guner, Segnem, et al. 2012)

Hal penting yang menentukan prognosis meliputi stadium dan derajat histopatologis. Berkurangnya fungsi organ yang terlibat serta prognosis yang jelek ditentukan oleh usia penderita yang lanjut, adanya gejala klinis penyerta, ukuran tumor lebih dari 9 cm, testis yang terkena bilateral, adanya sel tumor pada *spermatocord*, invasi pada pembuluh darah, derajat sclerosis dan tingginya kadar LDH. (Guner, Segnem, et al. 2012)

Secara keseluruhan, survival dari penyakit ini dapat diperpanjang jika menggunakan terapi kombinasi kemoterapi (anthrasiklin) dan radioterapi,

diikuti orkiektomy pada stadium awal. Modalitas terapi yang terbaru dan direkomendasikan adalah kemoterapi menggunakan doxorubisin secara sistemik, profilaksis kemoterapi intrathekal serta radioterapi scrotal, mengingat resiko kekambuhan pada ekstra nodal lainnya seperti CNS dan testis kontralateral. (Petrescu, Amelia, et al. 2005)

Pada kasus ini prognosis masih dikatakan baik, karena usia penderita yang masih anak-anak, testis yang terkena unilateral, tidak adanya sel tumor pada funikulus spermatikus. Akan tetapi didapatkan metastasis pada ektranodal seperti *retrobulbar* dan *cruris sinistra* dapat mempengaruhi prognosis pada penderita ini.

## KESIMPULAN

Yang dapat ditarik kesimpulan dari laporan kasus ini adalah limfoma pada testis masih merupakan penyakit yang jarang terjadi, dimana banyak hal yang berperan dalam menentukan prognosisnya, serta belum ada modalitas terapi yang akurat untuk penyakit ini.

## DAFTAR PUSTAKA

- Hesselblom, Sverker, et al. 2004. Testicular Lymphoma: a Retrospective, Population-based, Clinical and Immunohistochemical Study. Available on: [http://www.acta\\_oncologica.org](http://www.acta_oncologica.org)
- Petrescu, Amelia, et al. 2005. Primary Malignant Lymphoma of The Testis. Available on: [http://www.romanian\\_journal.org](http://www.romanian_journal.org)
- Guner, Segnem, et al. 2012. Primary Testicular Diffuse Large B-cell Lymphoma. Available on: <http://www.worldjncol.org>